



МИНИСТЕРСТВО ЗДРАВООХРАНЕНИЯ РОССИЙСКОЙ ФЕДЕРАЦИИ
 федеральное государственное бюджетное учреждение
 «НАЦИОНАЛЬНЫЙ МЕДИЦИНСКИЙ ИССЛЕДОВАТЕЛЬСКИЙ ЦЕНТР
 ДЕТСКОЙ ГЕМАТОЛОГИИ, ОНКОЛОГИИ И ИММУНОЛОГИИ
 ИМЕНИ ДМИТРИЯ РОГАЧЕВА»

Министерства здравоохранения Российской Федерации
 (ФГБУ «НМИЦ ДГОИ им. Дмитрия Рогачева» Минздрава России)



08 июн 2022

БЛАГОТВОРИТЕЛЬНЫЙ
 ФОНД

03-06756

№ _____

Москва

ВЫПИСКА ИЗ ПРОТОКОЛА

заседания подкомиссии по вопросам отбора пациентов на госпитализацию
 Врачебной комиссии ФГБУ «НМИЦ ДГОИ им. Дмитрия Рогачева» Минздрава России
 (приказ ФГБУ «НМИЦ ДГОИ им. Дмитрия Рогачева» Минздрава России
 № 247/19 от «27» декабря 2019 года)

Врачебная подкомиссия ФГБУ «НМИЦ ДГОИ им. Дмитрия Рогачева» Минздрава России в составе
 председателя - главного врача Д.В. Литвинова, заместителя председателя - заместителя директора института
 гематологии, иммунологии и клеточных технологий Н.С. Сметаниной, заместителя главного врача по лечебной работе
 Н.В. Мяковой, заведующего отделением - стационар кратковременного лечения А.В. Пшонкина, врача-гематолога
 Ю.Ю. Дьяконовой рассмотрела медицинские документы и обращение пациента по вопросу госпитализации.

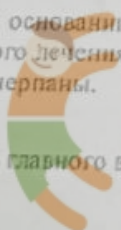
Чабишуров Данил Сергеевич, 25.01.2008г.р., проживающий: Удмуртская Республика.

Диагноз, установленный по месту жительства: С91.0 Острый лимфобластный лейкоз В-Т-клеточный острый
 комбинированный рецидив с поражением к/мозга и яичек, группа риска S2. Состояние после операции в объеме
 орхэктомия левого яичка (28.08.21), орхэктомия правого яичка (02.11.21). II клинико-гематологическая ремиссия от
 11.10.21. МОБ-негативный статус от 21.12.21. Состояние после высокодозной ПХТ по протоколу ALL-REZ BFM 2002.
 Коронавирусная инфекция (вирус идентифицирован от 09.02.22). II изолированный костномозговой рецидив от 16.03.22.
 Состояние после блока FLA от 17.03.22. Состояние после блока CLA от 26.04.22. Рефрактерное течение заболевания.

Принято решение: Госпитализация в ФГБУ «НМИЦ ДГОИ им. Дмитрия Рогачева» Минздрава России не
 показана.

На основании представленных документов у пациента рефрактерное течение заболевания. Учитывая объем
 проведенного лечения, прогноз расценивается как неблагоприятный. К сожалению, на наш взгляд, куративные опции
 терапии исчерпаны.

Заместитель главного врача по лечебно-консультативной
 работе



БЛАГОТВОРИТЕЛЬНЫЙ
 ФОНД

Е.В. Дершана



БЛАГОТВОРИТЕЛЬНЫЙ
 ФОНД